

чеством разбавителя для спермы хряков. Исследована связь между показателями выживаемости спермиев в УВТ – обработанном молоке при разной температуре in vitro и уровнем оплодотворяемости свиноматок.

Хряк, сперма, среда, стерилизованное молоко, терморезистентность, свиноматка, оплодотворяемость

MILK STERILIZE – MEDIA FOR SPERM BOARS. Sidashova S.

The results of researches are expounded on the use of the sterilized milk in the impermeable packing of the protracted storage as разбавителя for sperm of male hogs. Connection is investigational between the indexes of survivability of sperm in UVT – the treated milk at the different temperature of in vitro and level of impregnated of sows.

Boar, sperm, media, milk sterilize, index, female, fertilization

УДК 636.2:591.466

С. О. СІДАШОВА

*Лабораторія біотехнології відтворення тварин
(Донецька обл., м. Красногорівка)*

АНАТОМІЧНІ І ФУНКЦІОНАЛЬНІ ЗМІНИ ЯЄЧНИКІВ САМОК ВЕЛИКОЇ РОГАТОЇ ХУДОБИ



Викладено результати ректального моніторингу яєчників корів і телиць, які утримуються в приватному секторі (ОПП), за 9-річний період спостережень. Показано морфометричні і морфофункціональні особливості розвитку яєчників у самок різного віку та характерні тенденції їхніх змін.

Корови, телиці, яєчник, пальпація, гіпотрофія, фолікул, овуляція

За останні роки в Україні пройшли кардинальні зміни в організації виробництва продукції тваринництва, в тому числі

© С. О. Сідашова, 2011

Розведення і генетика тварин. 2011. № 45

в молочному скотарстві. За даними державної статистики, в приватному секторі виробництва, переважно в особистих підсобних господарствах (ОПГ), зараз утримується 82% всього дійного стада.

На відміну від країн з розвинутою галуззю виробництва молока і яловичини, в тому числі у формі невеликих фермерських господарств, в Україні досі не створено розгалуженої і доступної обслуговуючої (дорадчої) інфраструктури зооветеринарного забезпечення худоби приватного сектора.

Екстер'єрні недоліки, помітні при огляді поголів'я, свідчать і про негативні зміни в будові важливих систем життєдіяльності організму, зокрема органів репродукції. Умови для проведення системних досліджень, особливо на великій кількості тварин, залишаються вкрай несприятливими, не підтримуються ніякими зацікавленими організаціями.

Метою досліджень було вивчення закономірностей і змін у розвитку яєчників корів і телиць, які утримуються в умовах особистих підсобних господарств.

Матеріали і методика досліджень. Дослідження були проведені протягом 9 років (2001–2009) на групах самок великої рогатої худоби різного віку, які формувались за принципом «мале стадо». Всі самки утримувались в ОПГ, що розташовані в Донецькій області Мар'їнського р-ну. Умови утримання і експлуатації тварин були загалом задовільні, літні пасовища обмежені. Годівля тварин відзначалась значними індивідуальними особливостями, що пов'язано з умовами ОПГ, але в переважній більшості випадків раціони були достатнього й високого рівня поживності при помітній незбалансованості за низкою показників (що закономірно і невіправно для дрібного товарного виробництва). Вгодованість корів і телиць була нормальною. Самок з низкою вгодованістю і виснажених виключено з обстежених груп для збереження достовірності даних дослідження.

Вік самок встановлювали за даними опитувань і екстер'єрних показників. В ОПГ неможливо встановити точний вік

тварин через відсутність первинного зоотехнічного обліку. В зв'язку з відсутністю селекційного контролю, породність встановлювали за даними зовнішнього огляду: масть, жива приблизна маса, екстер'єрні особливості. Практично все обстежене поголів'я було помісне, різної кровності червоної степової породи з англєрською, червоною датською, червоно-рябою голштинською, зрідка – чорно-рябою голштинською породами.

З метою вирішення складної проблеми збору первинної інформації відносно поголів'я, яке утримується в неорганізованому приватному секторі, було розроблено методичний підхід фіксації даних за схемою, що складається з кількох взаємопов'язаних критеріїв – індикаторів стану відтворної системи самок великої рогатої худоби. Всього протягом дев'ятирічного моніторингу було обстежено і ректально пропальповано 298 корів і 46 телиць, що перебували в стадії збудження статетового циклу. Ректально досліджено стан яєчників під час фолікулярної фази в 399 циклах у корів і в 62 – у телиць. Виявлено у корів 4,26%, а у телиць – 3,23% циклів з типовими патологічними відхиленнями в діяльності яєчників (ановуляторність, дисфункція, фолікулярна кістозність). Ці цикли було виключено з аналізу, порівняння проводили тільки для клінічно здорових самок.

Вибір самок проводили комплексно: візуально-клінічно-рефлексологічне спостереження за поведінкою тварини, вагінальний огляд зовнішніх статевих органів і ректальне обстеження внутрішніх статевих органів – матки і яєчників. Повторне дослідження проводили через прогнозований проміжок часу від 3 до 20 год, залежно від прогнозу дозрівання домінуючого фолікула з метою фіксації настання овуляції. Дані відносно обстеження та штучного осіменіння самок фіксували в лабораторних журналах і формах первинного обліку (форма №10 – МОЛ).

В узагальненому вигляді особливості методики моніторингу збору даних надано в табл. 1.

1. Схема моніторингу результатів ректального дослідження яєчників самок великої рогатої худоби в умовах ОПГ

1. Загальні показники				
Термін обстеження – 2001–2009 роки		Дослідне поголів'я		
		корови	телиці	разом
	Кількість голів	298	46	344
	Досліджено циклів*	382	60	442
	Вік	1–10 лактація	15–20 міс.	x

* Тільки клінічно здорові самки.

Яєчники корів і телиць, як органи, доступні для систематичного дослідження прижиттєво і протягом всього репродуктивного цикла самок, є індикаторами, насиченими інформацією щодо стану відтворення самки за попередній час, на час обстеження і відносно майбутніх змін протягом статевого циклу (табл. 2).

2. Методичні особливості організації ректального обстеження

Спосіб обстеження		Ректальна пальпація яєчників за сталою схемою з наступною візуалізацією даних	
Фізіологічний період обстеження		Стадія збудження статевого циклу самки	
Діагностичні ознаки - індикатори	Кратність	Двократно	
	Зовнішні клінічні ознаки	Первинно	Повторно (через 3–20 год)
	Пальпаторні ознаки	Явні ознаки статевого збудження	Згасання статевого збудження
		Домінуючий (зрілий) фолікул(и)	Овуляційна ямка (поверхня)
Фіксація і облік даних обстеження в лабораторному журналі			

Загальновідомо, що яєчники самок великої рогатої худоби відзначаються значною варіативністю в анатомічній будові [1–8]. Циклічні функціональні зміни в яєчниках про-

тягом статевого циклу додатково збільшують мінливість в розмірах і морфологічних особливостях цих парних органів. Попередньо розроблена методика візуалізації пальпаторних даних [6, 7] була застосована для діагностики і фіксації характеру розвиненості яєчників і ознак фолікулярної фази статевого циклу. Пальпаторну оцінку яєчників склали комплексно на основі порівняння декількох пов'язаних показників: тактильні відчуття руки дослідника; візуалізація пальпаторних даних (форма, розмір, морфологічні особливості будови) у співвідношенні до фізіологічно вирішального прояву статевого циклу, а саме – *розвитку і овуляції домінуючого фолікула як прогностичного критерія вірогідної тільності самки в даний цикл*. Для уніфікації пальпаторних даних розмір і стан яєчників визначали завжди за такою схемою ректального дослідження: 1) правий – лівий; 2) поперечний умовний розтин по довжині (в см відносно вказівного пальця робочої руки); 3) наявність і характер флюктуації домінуючого фолікула, його ступінь дозрівання (від 1 до 4) прогноз вірогідної овуляції; 5) наявність овуляторної поверхні на місці домінуючого фолікула.

Беручи до уваги літературні джерела та узагальнюючи багаторічний досвід трансректальних досліджень органів відтворення самок великої рогатої худоби, під час обліку одержаних даних було виділено наступні закономірності в групуванні яєчників корів і телиць:

1) нормальний розвиток – за розмірами (2 і більше см), за відповідністю морфологічних ознак стадії статевого циклу і типовим протіканням фолікулярної фази;

2) гіпотрофічні – мали виражені ознаки недостатнього розвитку коркового шару, розмір менше 1,5 см, функціонально не активні;

3) гіпофункціональні – мали проміжні характеристики, знижену фолікулярну активність.

Методичний підхід до візуалізації результатів ректального дослідження яєчників самок великої рогатої худоби подано в табл. 3.

3. Методика візуалізації пальпаторних даних

За морфометричними показниками і орієнтовним розміром (довжина)																		
Яєчник	лівий			правий			лівий			правий								
Характеристика розвитку	Нормальний						Гіпофункція						Гіпотрофія					
Умовне зображення																		
СМ	0	1	2	0	1	2	0	1	2	0	1	2	0	1	2	0	1	2
За морфофункціональними ознаками в фолікулярну фазу циклу																		
Діагностичні ознаки	Зрілий (домінуючий) фолікул						Овуляційна ямка (поверхня)						Ановуляторний фолікул (и)					
Умовне зображення																		
Розмір в см	0	1	2	0	1	2	0	1	2	0	1	2	0	1	2	0	1	2

Результати досліджень. Відповідно до прийнятої схеми досліджень дані, одержані протягом дев'ятирічного моніторингу поголів'я корів і телиць, які утримувалися в умовах ОПГ, було узагальнено, статистично оброблено і проаналізовано як за весь термін спостереження, так і за окремі показові періоди.

Дані обстеження були підсумовані наскрізно по всьому поголів'ю і проаналізовані перехресно для окремих виробничих груп маток: телиці, молоді корови, корови старші 3 лактації.

Узагальнені результати наведено у табл. 4–6 і на рис. 1, 2 (у зв'язку з обмеженістю обсягу статті, дані викладено скорочено).

4. Дані ректальної пальпації яєчників самок великої рогатої худоби різного віку протягом 9-річного спостереження

Перехресно-наскрізний аналіз результатів ректального моніторингу самок великої рогатої худоби			
Хронологічно-вікові фактори	Взаємопов'язані показники, що підлягали вивченню		
	Молоді корови 1–2 лактації		Анатомічні і функціональні особливості розвитку яєчників
	Корови 3 старших лактацій		
	Телиці		
	В цілому по стаду		
		Право- і лівостороння асиметрія організму	

Як видно з даних таблиць, в розвитку яєчників досліджених корів спостерігається стала анатомічна закономірність більш

вираженого розвитку правого яєчника в порівнянні з лівим. Ця тенденція підтверджується і дослідженнями функціональної активності яєчників в стадії збудження статевого циклу. За наявності домінуючого фолікула, який овулював, на правому яєчнику відзначається стала перевага як в цілому по стаду, так і в кожній віковій групі маток (від 79,37 до 88,33% всіх овуляцій).

5. Анатомічні особливості розвитку яєчників

Групи самок	Голів	Циклів	Розвиток яєчників за морфометричними показниками											
			Гіпотрофія				Гіпофункція				Нормальні			
			л*	п	л	п	л	п	л	п	л	п	л	п
			цикли		%		цикли		%		цикли		%	
Корови 1**	46	63	45	23	71,43	36,51	13	46	20,63	73,02	6	9	9,52	14,29
Корови 2	55	68	53	16	77,94	23,53	17	38	25,00	55,88	5	18	7,35	26,47
Корови 3	73	98	58	26	59,18	26,53	33	58	33,67	59,18	12	27	12,24	27,55
Корови 4	124	153	93	30	60,78	19,61	42	58	27,45	37,91	18	62	11,76	40,52
Телиці	46	60	47	25	78,32	41,67	15	55	25,00	91,67	0	1	0,00	1,67
РАЗОМ	374	442	296	120	66,97	27,15	120	255	27,15	57,69	41	117	9,28	26,47

6. Функціональні особливості яєчників в фолікулярну фазу статевого циклу

Групи самок	Голів	Циклів	Наявність овуляції зрілого фолікула					
			Л		П		На обох яєчниках	
			циклів	%	циклів	%	циклів	%
Корови 1**	46	63	14	22,22	50	79,37	6	9,52
Корови 2	55	68	23	33,82	82	83,67	14	11,76
Корови 3	73	98	32	32,65	82	83,67	14	14,29
Корови 4	124	153	47	30,72	128	83,66	21	13,76
Телиці	46	60	17	28,33	53	88,33	11	18,33
РАЗОМ	374	442	136	30,77	369	83,48	60	13,57

* л – лівий, п – правий яєчник;

** Корови першої, другої, третьої, четвертої і старої лактації.

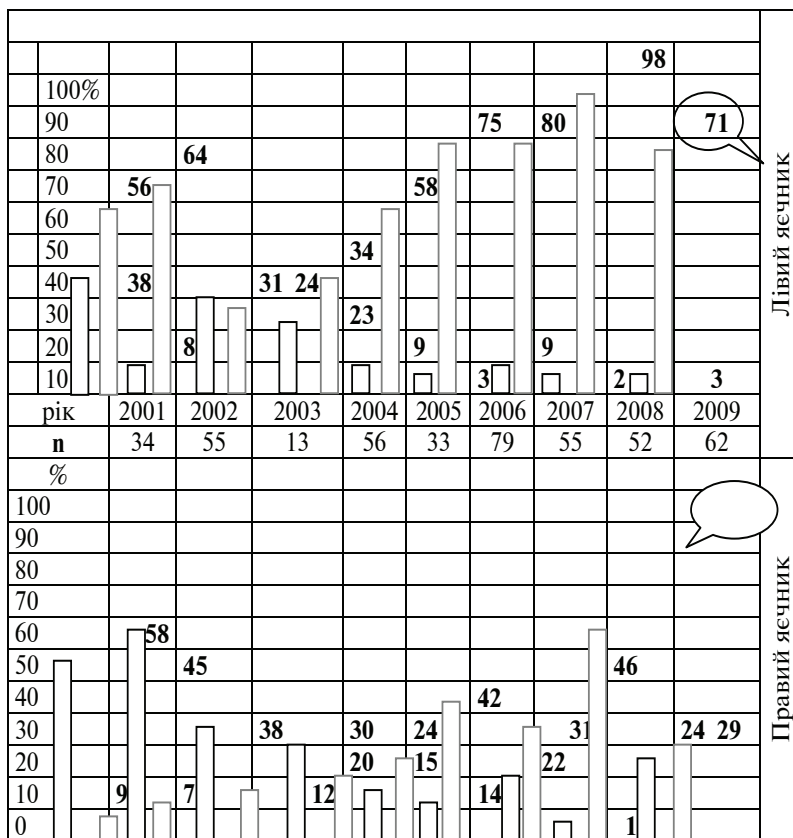


Рис. 1. Динаміка змін у розвитку лівого і правого яєчників самок великої рогатої худоби за період ректального моніторингу стада (n = 442 цикла)

Дослідження показали, що більш високий функціональний рівень діяльності яєчників, а саме – дозрівання і овуляція фолікулів на обох яєчниках в один цикл матки, спостерігається у корів старшого віку і більш ранніх років народження (переважно до 2000 р.). Найнижчий рівень розвитку і функціонування яєчників відзначали у телиць, що підтверджується і найбільшим показником гіпотрофічних змін цих органів в молодшій

групі самок (гіпотрофія лівого і правого яєчника у молодих корів та телиць відповідно становила 71,43 і 36,51% та 78,32 і 41,37%). А одночасне дозрівання двох фолікулів в групі корів першої лактації спостерігали лише в 9,52% випадків. У телиць цей показник вище, але дозрілі фолікули були значно менші за розмірами, овуляція їх проходила на фоні гіпотрофії.

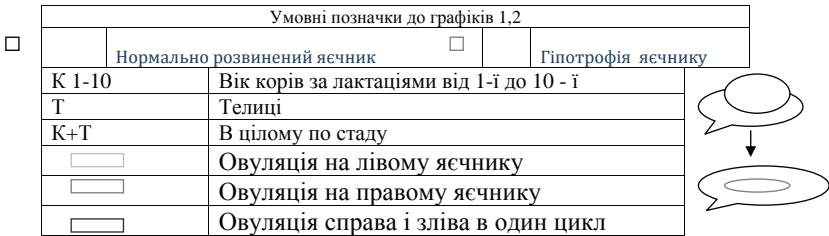
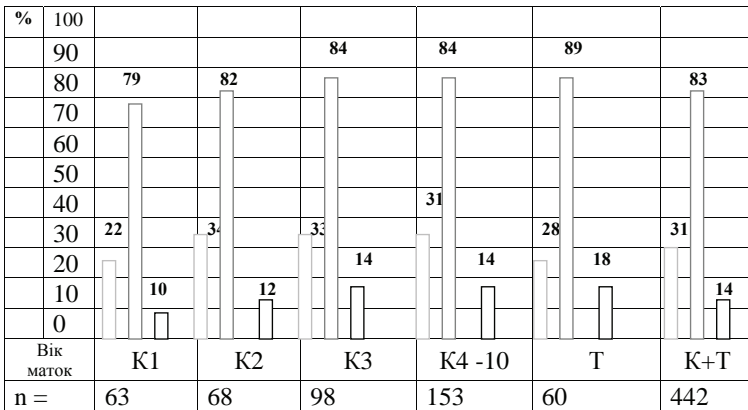


Рис. 2. Різниця в функціональній активності лівого і правого яєчника самок великої рогатої худоби (фолікулярна фаза)

На рис. 1 надано порівняння узагальнених даних закономірностей розвитку яєчників у самок різного віку протягом періоду спостереження (для наочності скорочено до цілих). Результати досліджень показують досить виражену в останні роки тенденцію збільшення випадків гіпотрофії яєчників корів і телиць на фоні суттєвого зниження кількості нормально розвинених яєчників. Простежується чітка закономірність

ліво-правосторонньої асиметрії в розвитку і функціонуванні цих парних органів.

Дані, представлені рис. 2, підтверджують виявлену тенденцію функціональними особливостями протікання фолікулярної стадії статевого циклу в лівому і правому яєчниках у самок різного віку.

Як видно з порівняння даних рис. 1,2, за останні роки спостерігається збільшення випадків недостатнього розвитку і зниження функціональної активності як правого, так і лівого яєчників корів і телиць, що утримуються в ОПГ, незважаючи на індивідуальний догляд і достатню годівлю.

Висновки. Застосування модифікованого методичного підходу до проведення ректального дослідження яєчників самок великої рогатої худоби протягом багаторічного моніторингу в умовах приватного сектора виробництва показало наявність чіткої тенденції до негативних змін в анатомічному розвитку і функціональній активності яєчників як індикаторних органів стану репродуктивної системи корів і телиць. Спостерігається значне збільшення випадків недостатнього розвитку органів відтворення у молодих корів і телиць (гіпофункція, гіпотрофія і гіоплазія яєчників).

Результати пальпаторного дослідження підтвердили сталу закономірність анатомічної і функціональної асиметрії у розвитку лівого і правого яєчників самок великої рогатої худоби різного віку (з постійним зменшенням активності лівого).

Результати довготривалого обстеження спонтанних статевих циклів самок великої рогатої худоби, що утримуються в ОПГ, свідчать про виражене зниження плодючості корів і телиць в кожному наступному поколінні під впливом різноманітних негативних чинників, які потребують додаткового дослідження.

1. *Георгиевский, В. И.* Физиология сельскохозяйственных животных / В. И. Георгиевский – М. : Агропроиздат, 1990. – 506 с.

2. *Ермаченко, Н. Н.* Акушерство и гинекология сельскохозяйственных животных / Н. Н. Ермаченко. – М.: Колос, 1983. – 271 с.

3. *Штучне осіменіння сільськогосподарських тварин з основами племсправи* / І. Г. Зорін [та ін.] – К. : ВУАСГН, 1960. – 254 с.

4. *Інструкція з штучного осіменіння корів і телиць*. – К.: Вища школа, 2006. – 32 с.

5. *Милованов, В. К.* Биология размножения и искусственного осеменения животных / В. К. Милованов – М. : Сельхозиздат, 1962. – 490 с.

6. *Сідашова, С. О.* Анафродизія маток великої рогатої худоби: причини, диференційна діагностика, профілактика / С. О. Сідашова. – Красногорівка, 2003. – 31 с.

7. *Сідашова, С. О.* Робочий зошит – довідник курсу – тренінгу з підготовки технологів штучного осіменіння маток великої рогатої худоби / С. О. Сідашова. – Красногорівка, 2007. – 41 с.

8. *Методика* оценки состояния репродуктивных органов коров / А. И. Чомаев [и др.] – /электронный ресурс/ Режим доступа к журн.: mhtml :// www. Yandex, ru // D: Ветторг. Публикации... mht. С. 1–5.

АНАТОМИЧЕСКИЕ И ФУНКЦИОНАЛЬНЫЕ ИЗМЕНЕНИЯ ЯИЧНИКОВ МАТОК КРУПНОГО РОГАТОГО СКОТА. Сідашова С. А.

Изложены закономерности развития яичников коров и телок, которые содержатся в частном секторе (ЛПКХ) за 9-летний период наблюдений. Показаны анатомические и функциональные особенности развития яичников у маток разного возраста и характерные тенденции их изменений.

Коровы, телки, яичник, пальпация, гипотрофия, фолликул, овуляция

ANATOMICAL AND FUNCTIONAL CHANGES OVARY COW. Si-dashova S.

Conformities to the law of development of ovaries of cows and heifers which contained in a private sector (LPKH) for 9-years-old period of supervisions are expounded. The results of researches of anatomical and morphological regular changes for development ovary cow.

Cow, ovary, transrectal research, morphometrical endex, follicl, ovulation